Varizellen

Volker Strenger

Universitätsklinik für Kinder- und Jugendheilkunde,
Medizinische Universität Graz, Österreich

Interessenskonflikte

- Advisory Boards, Vorträge
  - MSD
  - Pfizer
  - Vifor

- Unterstützung für Kongressreisen
  - MSD
  - Pfizer
  - Astellas
  - Chiesi

Humanpathogene Herpesviren

Taxonomie	Synonym (Abk.)	Subfamilie	Primär-Erkrankung	Reaktivierung
HHV 1	Herpes-simplex-Virus 1 (HSV 1)	Alpha	Gingivostomatitis, Genital-Herpes, Encephalitis, H. neonatorum etc.	Fieberblasen (H. labialis), Genital-Herpes (H. genitalis)
HHV 2	Herpes-simplex-Virus 2 (HSV 2)	Alpha	Genital Herpes, H.labialis, H. neonatorum, Encephalitis etc.	Genital-Herpes (H. genitalis), Fieberblasen (H. labialis)
HHV 3	Varizella-Zoster-Virus (VZV)	Alpha	Varizellen, Encephalitis	Gürtelrose (Zoster)
HHV 4	Epstein-Barr-Virus (EBV)	Gamma 1	Mononucleose	Komplikationen bei Immundefizienz PTLD
HHV 5	(Human) Cytomegalievirus (H/CMV)	Beta	asymptomatisch – unspezifisch („mononucleoses like“)	Komplikationen bei Immundefizienz
HHV 6A	HHV 6	Beta	unspezifisch - unklar	unklar
HHV 6B	HHV 6	Beta	Drei-Tage-Fieber	Komplikationen bei Immundefizienz
HHV 7	HHV 7	Beta	asymptomatisch – unspezifisch	unklar
HHV 8	Kaposi`s sarcoma associated virus (KSHV)	Gamma 2		

V.Strenger

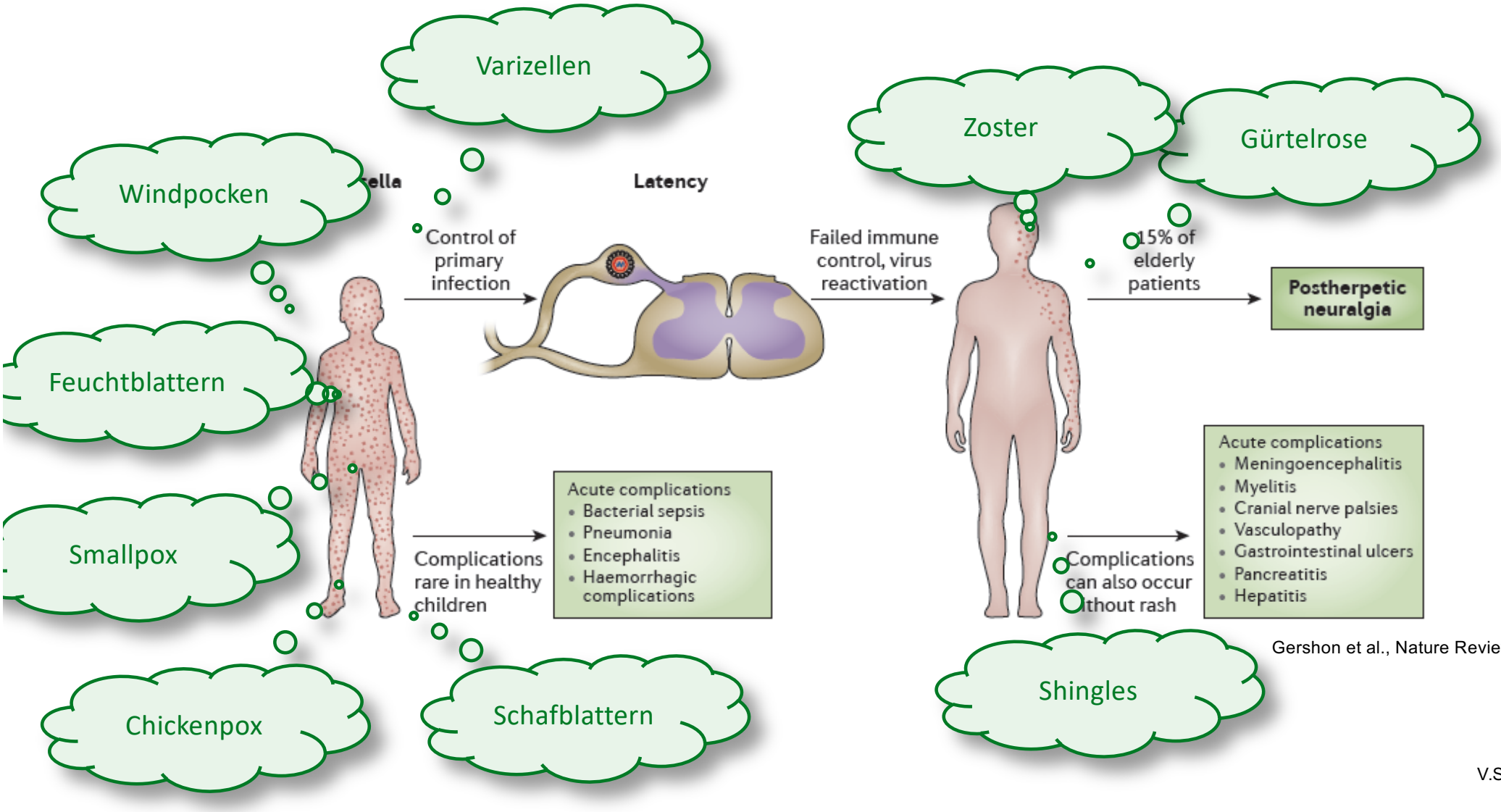

Gershon et al., Nature Reviews 2015

V.Strenger

Varizellen
Epidemiologie

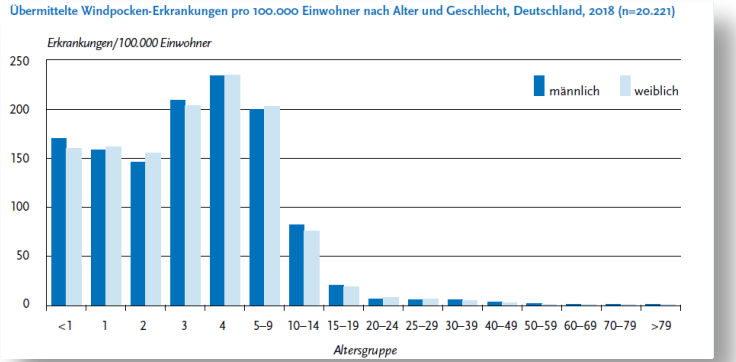

- Primärinfektion mit dem *Varicella Zoster Virus* (VZV)
- aerogen, Tröpfchen-, Schmierinfektion, diaplacentar
  - über mehrere Meter („Windpocken“), auch nach Stunden
- hoch kontagiös
- latente Infektion (neurotrop, sensorische Ganglien)
- 95% der Erwachsenen seropositiv

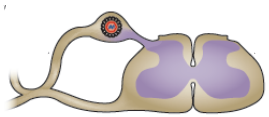

„Kinderkrankheit“

V.Strenger

Varizellen
Epidemiologie II

- saisonal gehäuft (Winter, Frühling)
- Inkubationszeit 2-3 Wochen
  - nach passiver Immunisierung bis 28 Tage
- Ansteckungsfähigkeit:
  - 1-2 Tage vor Auftreten des Exanthems
  - bis zum Verkrusten aller Hautläsionen (meist 5-7 Tage nach Exanthembeginn)
- Ausbrüche in Kinderbetreuungseinrichtungen (Schulen)
- impfpräventibel (in D Rückgang um 85%)
- Reaktivierung in jedem Lebensalter, v.a. >50a

Varizellen
Verlauf

- Inkubationszeit 2-3 Wochen (meist 14-16 Tage)
- evtl. Prodromalstadium (1-2 Tage)
  - Unwohlsein, Kopf- und Gliederschmerzen, evtl. Fieber
- Exanthem, Fieber (3-5 Tage)

Varizellen Exanthem

- nach ein bis zwei Tagen Vesikeln auf erythematösem Grund
- Ausbreitung: Kopf => Stamm => Extremitäten
- (teils hämorrhagische) Pusteln
- schließlich Krusten

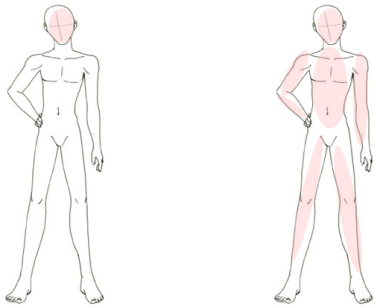

Red Book, AAP

Red Book, AAP

- tw. Enanthem

- „Heubner´schen Sternenhimmels“:

gleichzeitig Läsionen in verschiedenen Stadien

Red Book, AAP

V.Strenger

Varizellen
unterschiedliche Verläufe

- allgemeines Krankheitsgefühl, Fieber, Ausschlag: sehr variabel
- von harmlos bis komplikationsreich
- (abnehmender) Nestschutz in den ersten Lebensmonaten
- Neugeborene > Kleinkinder < Erwachsene
- schwere, teils fatale Verläufe bei:
  - Infektion von Neugeborenen seronegativer Mütter
  - chronische Dermatosen
  - Immundefizienz
    - Glucocorticoid-Therapie
    - zytostatische Chemotherpie
    - Immunsuppressive Therapie

Ekzem,
Red Book, AAP

Dexamethason,
Gershon et al.,
Nature Reviews 2015

Peripartale Infektion,
Red Book, AAP

V.Strenger

Komplikationen I

- bakterielle Superinfektion (impetiginisiert)
  - *Streptococcus pyogenes* oder *Staphylococcus aureus*
  - Schwere Haut-/Weichteilinfektion, Fasciitis
  - evtl. begünstigt durch Ibuprofen

Impetigo, Phlegmone

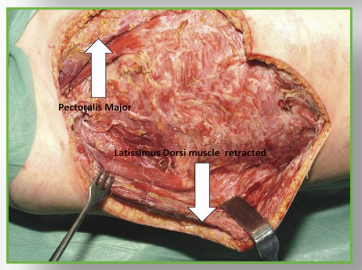

Shirley et al., JPRAS 2011

- Virus-Pneumonie
  - Erwachsene (20%) > Kinder

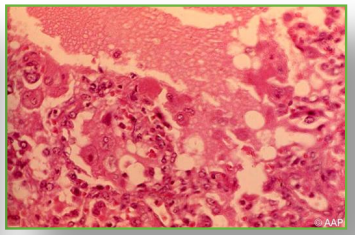

Interstitielle Virus-Pneumonie, Red Book, AAP

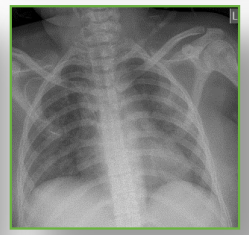

VZV Pneumonie bei Reaktivierung nach KMT

- Thrombozytopenie

Thrombozytopenie, Red Book, AAP

- Reye-Syndrom (v.a. bei gleichzeitiger Gabe von Acetylsalicylsäure)
  - ASS+Virus-Infektion (VZV, Influenza)
  - Kinder <10a
  - Störung der Mitochondrien:
    - Ammoniak, Laktat, langkettige Fettsäuren ⇧
    - „hepatische Enzephalopathie“
  - sehr selten

V.Strenger

Neurologische Komplikationen

bei Primär-Infektion und Reaktivierung möglich

0,5 - 1,5 pro 1.000 Fällen (Kinder)

- Encephalitis
  - häufige Ursache (neben HSV, EV)
- Meningitis (eher bei Kindern)
- Zoster der Hirnnerven:
  - Trigeminus (Z. ophthalmicus), Facialis (Z. oticus, „Ramsay-Hunt-Syndrome“)
- cerebelläre Ataxie, postinfektiöse Ataxie
  - idR bei (Klein-)Kindern, 1:4.000, idR gute Prognose
- Vaskulopathie
  - Kinder: häufigste Ursache für stroke, 6 Mon nach VZV 4-fach erhöhtes Risiko, aber auch nach Zoster
  - okuläre, spinale Arterien
- Myelitis
  - selten, bei Immundefizienz, bis zu Wochen nach Exanthem, meist mit anderen ZNS-Manifestationen
- Guillain-Barré-Syndrom

Seltene(re) Komplikationen

- Myokarditis
- kornealen Läsionen
- Arthritis
- Blutungsneigung
- Glomerulonephritis
- Hepatitis

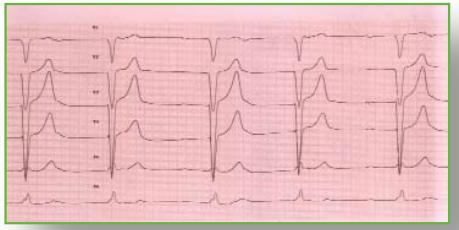

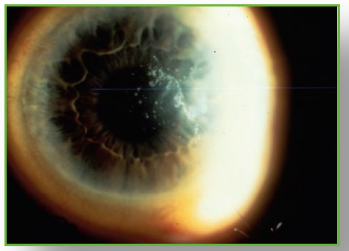

Tuli, Focal Points 2008

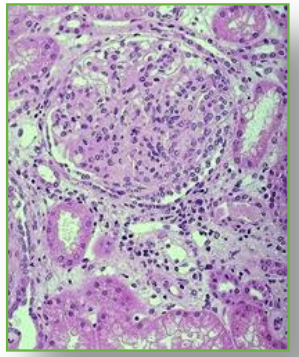

Majumdar et al.,
BMJ case Reports 2019

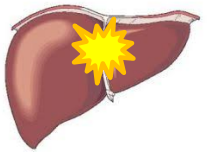

V.Strenger

Varizellen in der Schwangerschaft und peripartal

Kodur et al.,
Indian Pediatrics 2016

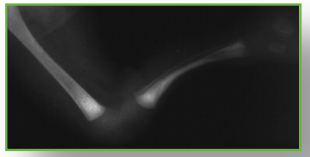

Smith et al.,
Semin Fetal Neonatal Med 2009

Varizellen in der Schwangerschaft

- 1-2% diaplacentare Übertragung
- fetales Varizellensyndrom (5. bis 24. SSW)
  - segmental angeordnete Hautveränderungen (Skarifikationen, Ulcera, Narben)
  - Skelettanomalien
  - neurologische Erkrankungen und Fehlbildungen (Hirnatrophie, Paresen, Krampfleiden)
  - Augenschäden (Mikrophthalmie, Chorioretinitis, Katarakt)
- Abort

Peripartale Infektion

- maternale Primärinfektion 5 Tage vor bis 2 Tage nach Geburt
- neonatale Varizellen
  - schwerer Verlauf
  - hohe Komplikationsrate
  - Mortalität bis zu 30%
  - NICU

Smith et al.,
Semin Fetal Neonatal Med 2009

V.Strenger

Kann man ein 2. Mal Varizellen bekommen?

- in der Regel nur einmal im Leben
- 2. Mal Varizellen:
  - Survey:
    - ca. 10.000 Varizellen-PatientInnen
    - 6,8% berichten Re-Infektion,
    - v.a. bei früher Erstinfektion
    - bei 45% pos. Familienanamnese
  - Fehldiagnose?
  - einzelne, gut dokumentierte Fallberichte

Selten, aber möglich

Hall et al.
Second Varicella Infections:
Are They More Common Than Previously Thought?
Pediatrics 2002

z.B.: Johnson et al.
Varicella Reinfection in a Seropositive Physician
Following Occupational Exposure to Localized Zoster.
Clin Infect Dis. 2011

Reaktivierung Herpes Zoster

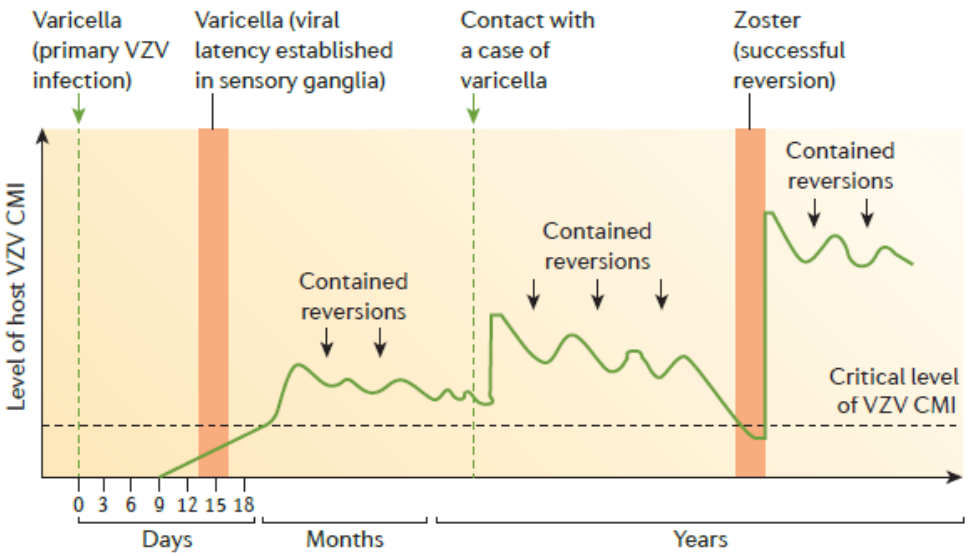

Gershon et al., Nature Reviews 2015

ohne Immundefekt, Red Book, AAP

Smith et al.,
Semin Fetal Neonatal Med 2009

- mit dem Alter zunehmend
- Herpes zoster – auch bei Kindern – nicht unbedingt Zeichen einer Immundefizienz
- nach intrauteriner Infektion
- selten auch bei Geimpften (Impfvirus und Wildtyp)
- postherpetische Neuralgie

Kinder Senioren

V.Strenger

Diagnostik

klinisch

PCR

- aus Vesikel, Liquor, Blut, Sputum,…

- Serologie
  - im Akutstadium wenig aussagekräftig
  - um Serostatus zu überprüfen (vor Immunsuppression, nach Exposition,…)
  - intrathekale Ak-Bildung? (Reiber-index)
    im Verlauf, z.B. bei Vaskulopathie

Therapie

- symptomatisch:
  - adstringierende Externa („Zinkpaste“)
  - evtl. antipyretisch, antiphlogistisch:
    - Paracetamol
    - Iboprufen meiden (erhöhtes Risiko für bakterielle Superinfektion)
    - KEIN „Aspirin®“ (Reye-Syndrom)
  - nur bei klinischer Notwendigkeit (kein routinemäßige Antipyrese)

- mögliche Virustatika:
  - (Val-)Aciclovir (Ganciclovir, Cidofovir, Foscarnet bei Resistenz)
  - innerhalb von 48h!
  - nur in bestimmten Indikationen
  - ausreichende Flüssigkeitszufuhr

Dosierung und Verabreichung
in Abhängigkeit von
Lokalisation und Risiko.

	HSV 1/2	VZV	EBV*	CMV*	HHV-6*
Aciclovir	+	+	?		
Ganciclovir	+	+	?	+	+
Foscarnet	+	+	+?	+	+
Cidofovir	+	+	+?	+	+
Letermovir				+	
CMX001**	+	+	+?	+	+

V.Strenger

Indikation zur virustatischen Therapie

- relative Indikationen:
  - > 12a
  - schwere chronische Haut- oder Lungenerkrankung
  - PatientInnen unter Langzeit-Salycilat-Therapie
  - PatientInnen unter inhalativer Steroid-Therapie
- Absolute Indikationen (i.v. Therapie, ggf. Val-Aciclovir)
  - immunkompromittierte PatientInnen
  - Neugeborene
  - schwere Organmanifestationen (Encephalitis, Pneumonie)
- Schwangerschaft:
  - Nutzen/Risiko Abwägung
- Herpes Zoster:
  - nur bei Immundefizienz, Zoster Ophthlamicus, > 50a

Aciclovir vs. Placebo:
- 1 Tag kürzer krank
- Komplikationsrate ident
- Ak-Antwort geringer

AAP Pediatrics 1993, Cochrane 2005

KEINE antivirale Therapie bei ansonsten gesunden Kindern ohne Komplikationen

Kodur et al.,
Indian Pediatrics 2016

V.Strenger

Indikation zur virustatischen Therapie

Aciclovir vs. Placebo:
- 1 Tag kürzer krank
- Komplikationsrate ident

- relati
  - >
  - s
  - P
  - P
- Absol
  - ir
  - N
  - s
- Schwa
  - N
- Herpe
  - n

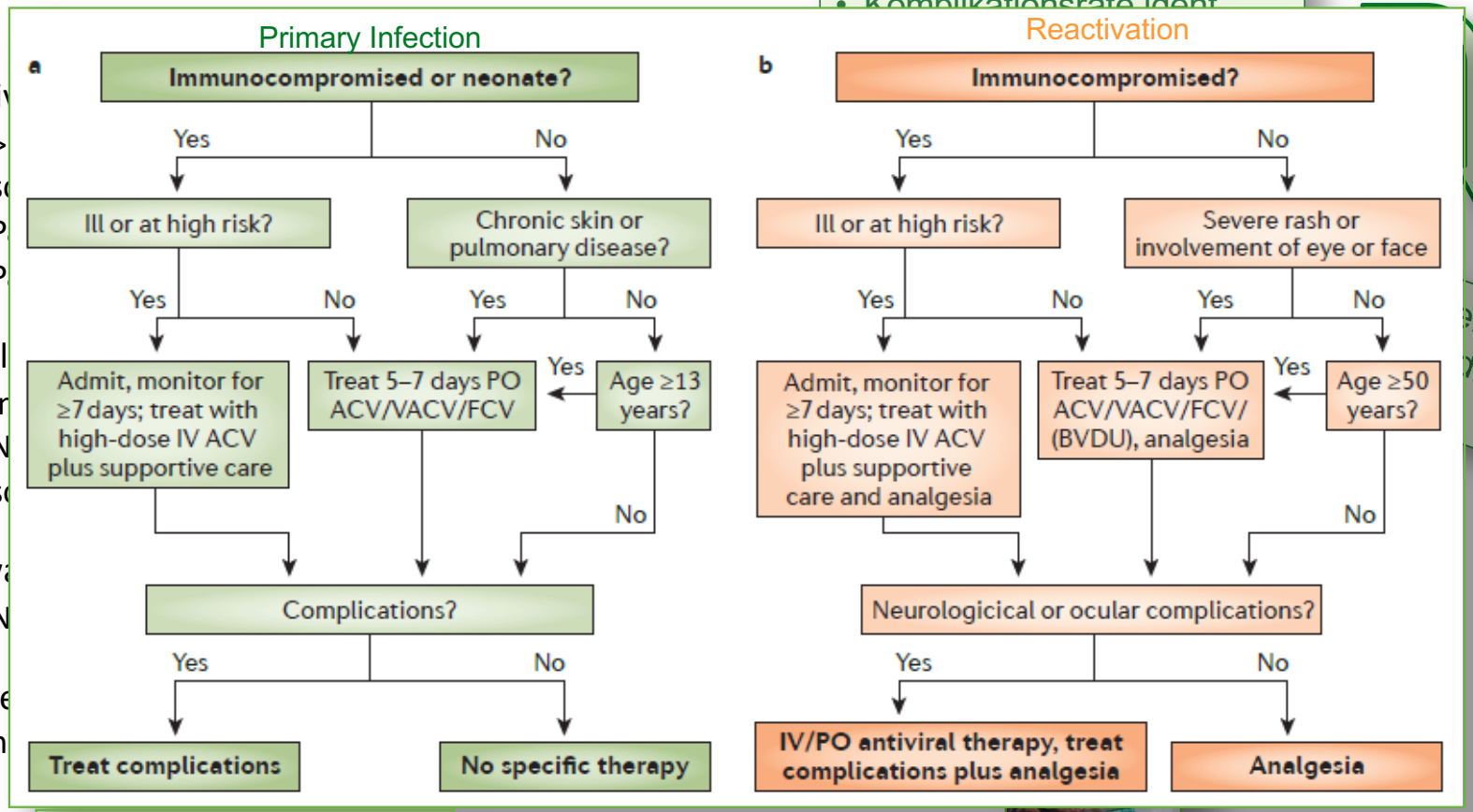

Gershon et al., Nature Reviews 2015

Kodur et al.,
Indian Pediatrics 2016

V.Strenger

Impfplan Österreich 2020

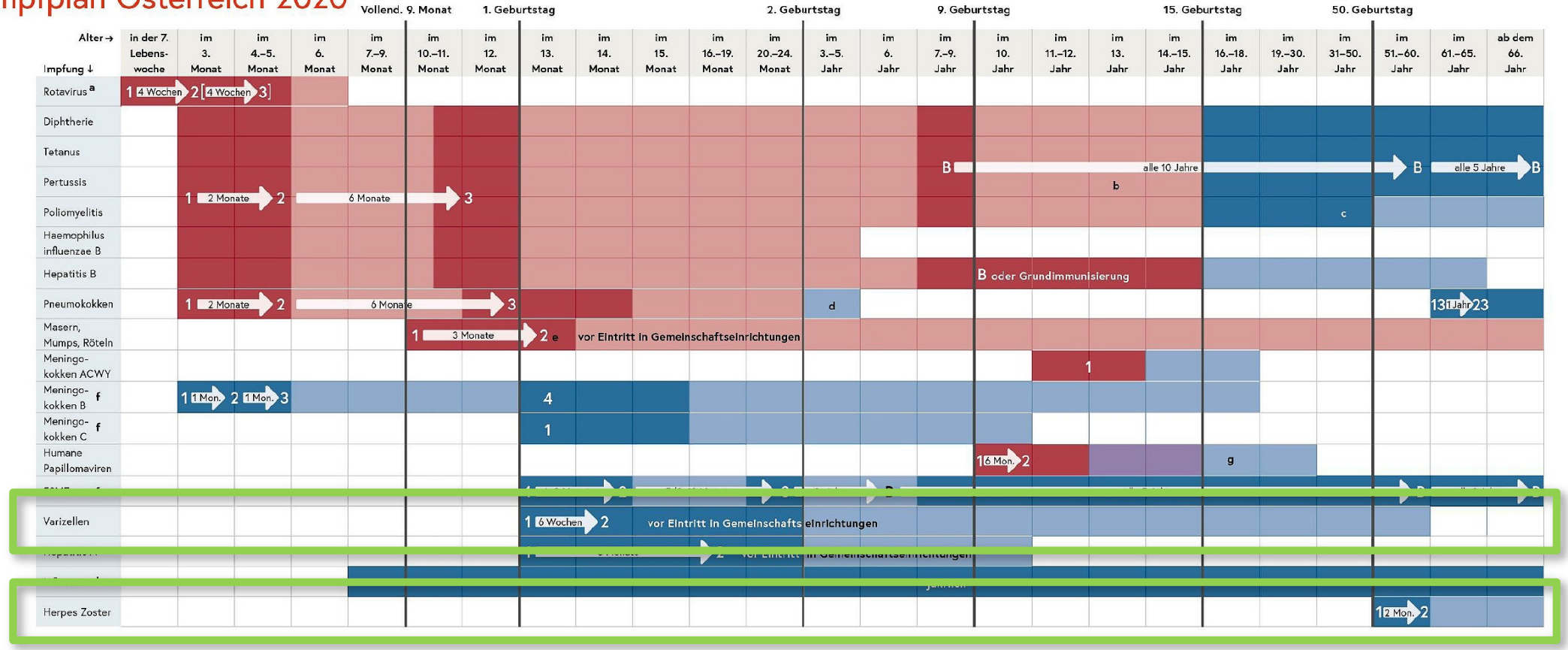

Legende

- **Impfung empfohlen** kostenfrei
- **Nachhol-Impfung empfohlen** kostenfrei
- **Impfung empfohlen** nicht kostenfrei
- **Nachhol-Impfung empfohlen** nicht kostenfrei
- **Nachhol-Impfung empfohlen** zum vergünstigten Selbstkostenpreis

1	1. Dosis
2	2. Dosis
3	3. Dosis
4	4. Dosis
B	Boosterimpfung
13	13-valente Pneumokokkenimpfung
23	23-valente Pneumokokkenimpfung

Hinweis:
Individuelle Indikationen können zu abweichenden Empfehlungen oder Impfschemata führen.

Zeitangaben innerhalb der Pfeile entsprechen empfohlenen Intervallen. Empfehlungen zu Darstellungszwecken teils vereinfacht. Details siehe Impfplan Österreich 2020 (verfügbar unter **www.sozialministerium.at/impfplan**) bzw. entspr. Fachinformation.

Prinzipiell sollte jede der empfohlenen Impfungen bei Versäumnis ehestmöglich nachgeholt werden.

- **a** Bis zur vollendeten 24. (Rotarix, 2 Dosen) bzw. vollendeten 32. Lebenswoche (Rotateq, 3 Dosen)
- **b** Wenn nicht zuvor erfolgt, Impfung gegen Pertussis spätestens bei Schulaustritt
- **c** Nach Grundimmunisierung und mindestens zwei Auffrischungsimpfungen im Erwachsenenalter weitere Impfungen nur bei Indikation.
- **d** Kinder mit Risiken bis zum vollendeten 5. Lebensjahr kostenfrei
- **e** Bei Erstimpfung ab dem 1. Geburtstag 2. Impfung frühestmöglich, mit Mindestabstand 4 Wochen
- **f** Impfschema abhängig von Alter und Impfstoff
- **g** Ab vollendetem 15. Lebensjahr 3 Dosen
- **h** Bei Erstimpfung von Kindern bis zum vollendeten 9. Lebensjahr (off label) oder wenn das Kind bisher erst eine einzige Impfung erhalten hat, 2 Impfungen im Abstand von mindestens 4 Wochen; danach 1 jährliche Impfung ausreichend

Bundesministerium
Arbeit, Soziales, Gesundheit und Konsumentenschutz

Varizellen-Prophylaxe
aktive Immunisierung

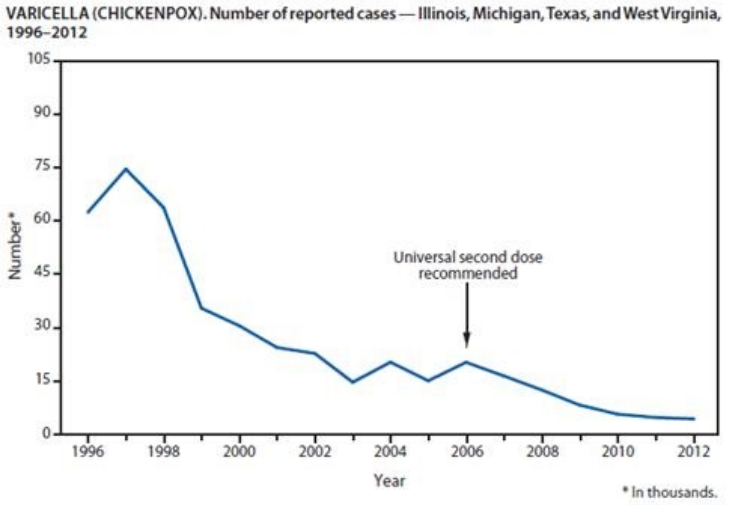

- Lebend-Impfstoff, 2 Impfungen (evt. MMR-V)
- nicht im kostenfreien Impfprogramm
- allen „empfänglichen Personen“ empfohlen, besonders:
  - >9a
  - v.a. vor geplanter SS
  - Gesundheitswesen
  - Kinderbetreuungseinrichtungen
  - vor geplanter Immunsuppression
  - maligne Erkrankungen (mit Vorbehalt, im Intervall, >1.200 Ly/µl)
  - Haushaltsangehörige von Risikopersonen

sofern „seronegativ“
(Anamnese?)

Wer Varicellen sieht, hat sie schon gehabt oder erkrankt in 2-3 Wochen daran!

Zoster-Prophylaxe
aktive Immunisierung

- „Zoster-Impfung“
  - ab 50. Lebensjahr empfohlen
  - nach (rezidivierendem) Zoster (mind. 2 Monate nach Abklingen)
  - Vorliegen des Serostatus nicht zwingend erforderlich

Zostavax®	Shingrix®
Lebend-Impfstoff (KI bei Immundefizienz)	Totimpfstoff
Attenuierte VZV-Stamm (Oka/Merck)	rekombinantes Glykoprotein E mit Adjuvans AS01B
Immunität nur wenige Jahre	länger wirksam, (auch gg. postherpetische Schmerzen)
in Ö erhältlich	nur über internationale Apotheke

Postexpositionsprophylaxe nach VZV-Kontakt

Wer Varicellen sieht, hat sie schon gehabt oder erkrankt in 2-3 Wochen daran!

Infektion 2 Tage VOR Auftreten des Exanthems möglich

Empfänglich? Anamnese? Serologie?

Möglichkeiten der PEP:

- Inkubationsimpfung innerhalb von (3-) 5 Tagen (Cave: Kontraindikation von Lebendimpfungen!)
- VZV-Hyperimmunglobulin (Varitect ®) innerhalb von 48-72h (max 96h)
  - seronegative Schwangere (v.a. bis 23. SSW)
  - FG bis 28. SSW
  - Neugeborene seronegativer Mütter
  - Neugeborene, deren Mutter 5 Tage vor bis 2 Tage nach der Entbindung an Varizellen erkrankt
  - seronegative, immundefiziente Patienten
- (Val-)Aciclovir in der 2. Woche nach Exposition
- Isolationsmaßnahmen von Exponierten in der 2. und 3. Woche nach Exposition

Kodur et al.,
Indian Pediatrics 2016

V.Strenger

Conclusio

Red Book, AAP

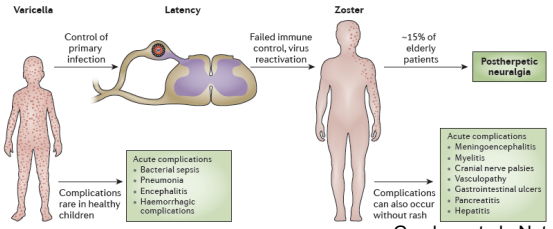

Gershon et al., Nature Reviews 2015

- Primär-Infektion meist als Kind
- Prodromalstadium – Exanthem (Vesikel – Krusten), Enanthem
- hoch kontagiös („Windpocken“): 2 Tage vor Exanthem bis zur kompletten Krustenbildung
- latente Infektion – Reaktivierung: Herpes Zoster
- Komplikationen:
  - bakt. Haut-/Weichteilinfektion, Pneumonie, ZNS, Vaskulopathie,…
- Schwere(re) Verläufe
  - Erwachsene, Schwangere, intrauterin, neonatal, unter Immundefizienz, Ekzem
- Diagnostik: klinisch, PCR, Serologie
- Therapie
  - symptomatisch: Zinkpaste, evtl. Antipyrese
  - meiden: Ibuprofen (Weichteilinfektion), ASS (Reye-Syndrom)
  - antiviral (ieL Aciclovir) nur in bestimmten Indikationen (neonatal, „ältere“, Immundefizienz, Komplikationen)
- Prophylaxe
  - Lebendimpfung (evtl. MMRV), Zoster-Impfung
- Post-Expositions-Prophylaxe
  - Indiziert? Anamnese? Serologie?
  - Abriegelungsimpfung, Hyperimmunglobulin, Aciclovir

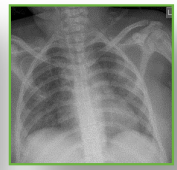
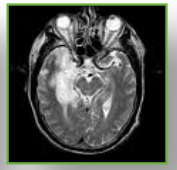


Kodur et al., 2016 | Red Book, AAP | Gershon et al., 2015

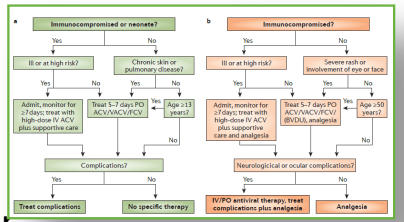

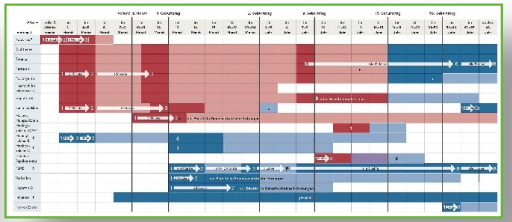

V.Strenger

Danke

Universitätsklinik für Kinder- und Jugendheilkunde,
Medizinische Universität Graz, Österreich
volker.strenger@medunigraz.at